

Übersichtsarbeit

Sport und venöse Thromboembolie

Lokalisation, Begleitfaktoren, Symptomatik und Diagnostik

Thomas Hilberg, Pia Ransmann, Thorsten Hagedorn

Fakultät für
Human- und Sozial-
wissenschaften,
Lehrstuhl für
Sportmedizin,
Bergische Universität
Wuppertal: Prof.
Dr. med. Dr. phil.
Thomas Hilberg,
Pia Ransmann,
Dr. med. Thorsten
Hagedorn

Zusammenfassung

Hintergrund: Ein Auftreten von sportassoziierten venösen Thromboembolien (VTE) wurde beschrieben, allerdings bisher nicht systematisch untersucht. Ziel der Arbeit ist es, Lokalisationen und Begleitfaktoren von VTE sowie Besonderheiten hinsichtlich Symptomatik/Diagnostik bei Sportlern aufzudecken, um diese in der Praxis zu berücksichtigen.

Methode: Durchführung einer Literaturrecherche gemäß den PRISMA-Kriterien in den Datenbanken PubMed, Web-of-Science, Cochrane, ergänzt durch eine Suche in Google Scholar bis 29.02.2020.

Ergebnisse: Beobachtungsstudien wurden nicht identifiziert. Es konnten 154 Fallbeispiele ausgewertet werden. 89 bezogen sich auf obere, 53 auf untere tiefe Venenthrombosen (TVT) und 12 auf Lungenembolien (LE) ohne Thrombosenachweis. Bei der oberen TVT war in 95 % der Fälle der Bereich der Vena subclavia/axillaris betroffen. Begleitfaktoren waren ein Thoracic-outlet-Syndrom (38 %), hereditäre Thrombophilien/Familienanamnese (16 %), intensiviertes Training (12 %) sowie orale Kontrazeptiva (7 %). Die obere TVT kam bei männlichen Kraft-/Ballspielern vor. Die untere TVT wurde im Unterschenkel/Knie (30 %), im Oberschenkel (19 %) oder in Kombination von Unterschenkel bis Becken (30 %) lokalisiert. Für die untere TVT stellen hereditäre Thrombophilien/Familienanamnese (30 %), Traumata (25 %), Immobilisation (21 %) und orale Kontrazeptiva (11 %) Begleitfaktoren dar. Die untere TVT trat bei Ausdauer-/Ballsportarten auf. Die Symptomatik kann durch sportsspezifische Beschwerden/Traumata verschleiert werden, diagnostisch wird häufig Zeit verloren. Eine frühzeitige D-Dimer-Bestimmung ist hilfreich und wird ergänzt durch bildgebende Verfahren.

Schlussfolgerung: Sportassoziierte VTE kommen vor. Hintergründe, Lokalisationen, betroffene Sportarten sowie Begleitfaktoren müssen bekannt sein. Symptome können verschleiert sein, die Diagnostik ist schwierig. Wichtig ist, die Diagnose TVT in Betracht zu ziehen.

Zitierweise

Hilberg T, Ransmann P, Hagedorn T:

Sport and venous thromboembolism—site, accompanying features, symptoms, and diagnosis.

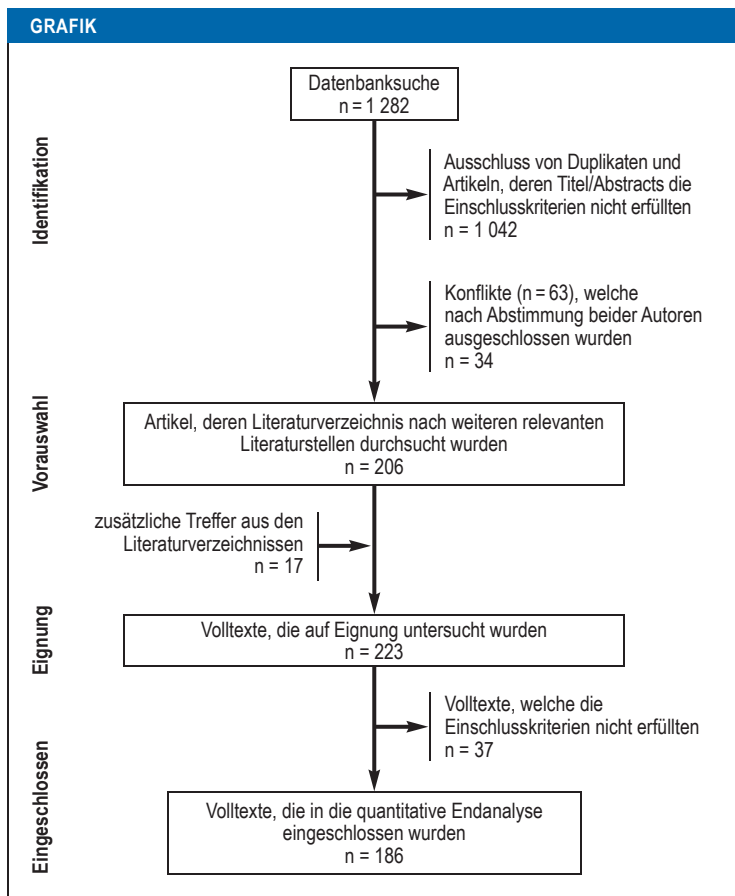
Dtsch Arztebl Int 2021; 118: 181–7. DOI: 10.3238/arztebl.m2021.0021

Die venöse Thromboembolie (VTE) ist ein Gefäßverschluss durch ein Blutgerinnsel in den tiefen Venen (TVT) oder meist embolisch der Lungenarterie (LE) und geht mit einer durchschnittlichen Inzidenzrate von circa 100–200/100 000 Patientenjahre in der Allgemeinbevölkerung einher (1).

Bei der Entwicklung einer VTE spielen hereditäre Risikofaktoren, Alter, anatomische Ursachen, Geschlecht und orale Kontrazeptiva eine sportunabhängige Rolle (2). Traumata, intensive körperliche Belastungen, Exsikkose und immobile Phasen durch Sportverletzungen/Reisen kommen sportbedingt/-assoziiert vor (3). Da Immobilisation, körperliche Aktivität und Sport Einfluss auf die Entwicklung einer VTE haben, werden hier Lokalisation/Begleitfaktoren und Symptomatik/Diagnostik einer VTE im Kontext zu(m) Sport(arten) beleuchtet.

Immobilisation ist eine bekannte Ursache für eine VTE (4). In der Studie von Samama et al. (4) war die Odds Ratio bei Bettimmobilisation in etwa um das 5-

bis 6-fache, bei Roach et al. (5) im zeitlich engen Rahmen zu einer Hospitalisation um das 7- bis 9-fache erhöht. Daraus wird häufig im Umkehrschluss angenommen, dass körperliche Aktivität in jedem Fall antithrombotische Eigenschaften besitzt. Die Frage ist, ob das wirklich zutrifft. In Studien konnte hinsichtlich VTE und körperlicher Aktivität eine Risikoreduktion (6, 7), allerdings genauso eine Risikoerhöhung nachgewiesen werden (8, 9). Borch et al. untersuchten 26 490 Personen im Alter zwischen 25 und 97 Jahren im Rahmen der Tromsø-Studie und konnten keinen Einfluss einer moderaten körperlichen Aktivität auf das VTE-Risiko nachweisen (10). Van Stralen et al. zeigten 2007 (11) eine VTE-Risikoreduktion bei sportlich Aktiven, 2008 (8) aber ein höheres Risiko bei > 65-Jährigen und intensivem Sport wie Joggen. So werden die positiven Einflüsse körperlicher Aktivität im venösen System von Aktivität und Gesamtkonstellation bestimmt. Körperliche Aktivität führt dauer-/intensitätsabhängig zu einem Anstieg der FVIII-Aktivität (12), des von-Wille-



Vorgehen bei Literatursuche gemäß PRISMA-Statement

brand-Faktors (vWF's) (13) und Verkürzung der aktivierten partiellen Thromboplastinzeit (aPTT) (14, 15), sowie zu einem Anstieg der Thrombozytenzahl, -aktivität/-reaktivität (16–18). Auf Seiten der Fibrinolyse wird kompensatorisch die gewebespezifische Plasminogenaktivator (tPA)-Aktivität erhöht, die Plasminogen-Aktivator-Inhibitor-1 (PAI-1)-Aktivität vermindert (14, 19). Zeitlich sind die Veränderungen der plasmatischen Blutgerinnung mit einer Dauer bis zu einem Tag deutlich länger nachweisbar als Veränderungen im Bereich der Fibrinolyse (20, 21). Diese Veränderungen werden durch zusätzliche Alterationen, zum Beispiel hereditäre Thrombophilien, beeinflusst. Diese kommen in vergleichbarer Prävalenz auch bei Hochleistungssportlern vor (22). Eine aktivierte Protein-C (APC)-Resistenz führt wohl hier nicht zu einer gesteigerten Gerinnungsreaktion, allerdings gibt es Hinweise, dass ein Protein-C-Mangel beziehungsweise ein Antiphospholipidsyndrom das prokoagulatorische Potenzial erhöht (23, 24) und durch körperliche Aktivität das Protein-C-System beeinflusst wird (25). Ausdauertraining modifiziert die Antwort des Hämostasesystems, sodass bei Trainierten nach Ausdauertraining vergleichbare Gerinnungsveränderungen erst bei höheren Belastungen erreicht werden (26). Zusammenfassend scheinen die positiven Effekte sportlicher Aktivität die negativen Effekte netto zu

überwiegen, aber nicht in einer unmittelbaren Dosisbeziehung, insbesondere hinsichtlich Intensität der Belastung (27). Obwohl eine klare Datenbasis fehlt, wird eine vergleichbare Prävalenz der Thrombose bei sportlich Aktiven mit Nicht-Aktiven angenommen (3). Sportassoziierte VTE werden als Fallbeispiele beschrieben.

Ziel dieser Arbeit war es, folgende Fragen zu beantworten:

- Bei welchen Sportarten treten VTE mit welchen Lokalisationen und Begleitfaktoren auf?
- Welche Besonderheiten sind hinsichtlich Symptomatik beziehungsweise Diagnostik bei sportassoziierten VTE zu beachten?

Methodischer Ansatz

Die Literaturrecherche folgte den Leitlinien des PRISMA-Statements (e1), (Grafik). Gesucht wurde in den Datenbanken PubMed/Web-of-Science und Cochrane auf der Basis folgender Begriffe unter Anwendung der Sprachfilter „englisch/deutsch“ (Suchzeitraum: Start Datenbank bis 29.02.2020): („venous thrombosis“ OR „venous thromboembolism“ OR „vein thrombosis“ OR „phlebothrombosis“ OR „pulmonary embolism“) AND („exercise“ OR „physical activity“ OR „sports“ OR „athlete“). Ergänzt wurde die Suche durch Google Scholar. Nicht berücksichtigt wurden Thrombophilien.

Zunächst wurden Titel und Abstracts, nachfolgend die Volltexte durch alle Autoren überprüft und Treffer nach dem PICO-Schema (e2) für qualitative Studien bewertet. (Patient/Population – Patient mit Thrombose, Interest – Bedingungen, unter denen die Thrombose auftritt, Context – aktive sportliche Betätigung). 1 282 Literaturstellen wurden detektiert, davon 1 042 ausgeschlossen, die hinsichtlich Titel/Abstract nicht die Einschlusskriterien erfüllten, beziehungsweise Duplikate extrahiert. 63 Arbeiten wurden durch die Autoren nochmals analysiert, davon 34 ausgeschlossen. Die daraus resultierten 206 Literaturstellen wurden bezüglich Literaturverzeichnis nochmals überprüft, weitere 17 relevante Literaturstellen wurden detektiert. 37 Volltexte erfüllten nicht die Einschlusskriterien, sodass abschließend 186 Volltexte in die Studie eingeschlossen wurden.

Ergebnisse

VTE und Sport – Lokalisation und Begleitfaktoren

Auf der Basis der systematischen Literaturrecherche konnten 154 Fallbeispiele detektiert werden. Davon betrafen 89 TVT die oberen Extremitäten, 53 die unteren, in zwölf Fällen trat eine Lungenembolie (LE) ohne Nachweis einer Thrombose auf. Da sich die Thrombosen hinsichtlich Sportarten, Begleitfaktoren etc. unterschiedlich darstellen, werden die Arbeiten über die TVT der oberen Extremität, der unteren Extremität und dann die LE ohne Nachweis einer Thrombose separat analysiert. Einzelfälle in der Literatur wie Sinusvenen-, Augenvenen- oder Pfortaderthrombosen wurden thematisch nicht weiterverfolgt (e3–e12).

TABELLE 1

Tiefe Venenthrombosen der oberen Extremitäten (N = 89) (e13-e81)

Sportarten		Alter (in Jahren)		Hereditäre Thrombophilie*		Erworbene Risikofaktoren*				
Kraftsport N = 30		14–29		N = 55						
Gewichtheben		N = 17	30–39	N = 15	Faktor-V-Leiden-Mutation (N = 1 homozygot; alle + weitere Mutation)	N = 4	Kontrazeptiva (oral)	N = 6		
	+ Baseball/Softball	N = 3	40–49	N = 10			Nikotin/Kautabak	N = 5		
	+ Football/Rugby	N = 4	50–65	N = 5			Immobilisation	N = 0		
	+ andere* ¹	N = 4	> 65	N = 1	MTHFR-Mutation* ⁷ (C677T) (homozygot N = 1; heterozygot N = 5)	N = 6	Sonstige Begleitfaktoren*			
Bodybuilding		N = 1	keine Angabe	N = 3			intensiviertes Training	N = 11	Trauma	N = 4
keine genaue Angabe		N = 1	Geschlecht		AT-III- Mangel	N = 1	lokale Kompression	N = 3		
Ballsport N = 26		männlich		N = 67		Familienanamnese		Infektion	N = 3	
Baseball	Pitcher	N = 4	weiblich		N = 22		Thromboembolie bei Verwandten 1. Grades	N = 3	sonstige* ⁸	N = 3
	Catcher	N = 1	Anatomische Veränderungen						Komplikationen*	
	ohne Angabe	N = 4	Thoracic-Outlet-Syndrom angenommen		N = 34				Lungenembolie	N = 10
Basketball + andere Sportarten* ²		N = 4	operative Dekompression		N = 31		– davon mit tödlichem Verlauf		N = 1	
Volleyball		N = 3	Lokalisation				postthrombotisches Syndrom/ Beschwerden		N = 14	
Rugby/Football		N = 3	V. subclavia/ V. axillaris einbezogen		N = 85		Rezidiv		N = 13	
sonstige* ³		N = 7	sonstige* ⁶		N = 4					
Ausdauersport N = 15										
Schwimmen		N = 7								
sonstige* ⁴		N = 8								
Kontaktsport N = 7										
Wrestling/Judo/Ringkampf		N = 6								
+ Football		N = 1								
sonstige*⁵ N = 11										

* Mehrfachnennungen möglich

*¹ Ski Alpin (N = 1), Fußball (N = 1), Schwimmen (N = 1), Basketball (N = 1)

*² Softball (N = 1), Tennis (N = 1), Volleyball (N = 1), Wrestling (N = 1)

*³ Wasserball (N = 2), Handball (N = 2), Softball (N = 1), Tennis und Badminton (N = 1), Lacrosse (N = 1)

*⁴ Rudern (N = 2), Joggen/Marathon (N = 2), Triathlon (N = 2), Skilanglauf (N = 1), Spinning (N = 1)

*⁵ Tanzen (N = 2), Klettern (N = 2), Freizeitsportler (N = 2), Turnen (N = 1), Aerobic (N = 1), Leichtathletik (N = 1), Bowling (N = 1), Kaatsu (N = 1)

*⁶ V. brachiocephalica (N = 1), V. brachialis (N = 2); V. ulnaris (N = 1)

*⁷ mit ausgeschlossener Hyperhomocysteinämie (N = 3), ohne weitere Angabe (N = 3)

*⁸ Schwangerschaft (N = 1), Höhenexposition (N = 1), Hashimoto-Thyreoiditis (N = 1)

TVT obere Extremitäten (N = 89)

Eine Übersicht über die TVT der oberen Extremität ist in *Tabelle 1* dargestellt. Bedeutsame Sportarten kommen aus dem Kraft-/Ballsportbereich, mit insgesamt 63 % der Fälle. Insbesondere bei Gewichthebern/Baseballspielern traten hier TVT auf. Das Alter lag verstärkt zwischen 14 und 29 Jahren, allerdings waren auch in der vierten und fünften Lebensdekade Fälle nachweisbar. Das männliche Geschlecht ist häufiger betroffen. Als zentrale Region konnte in > 95 % der Fälle der Bereich der Vena subclavia/axillaris detektiert werden. Eine wesentliche Ursache für die TVT der oberen Extremitäten stellten anatomische Engstellen im Sinne eines Thoracic-Outlet-Syndroms (TOS) (38 %) dar. Diese strukturellen Veränderungen können für das „Paget-von-Schroetter-Syndrom“ ursächlich sein. Anatomisch erklärt sich diese Problematik unter anderem durch

Engstellen zwischen Skalenusmuskulatur und erster Rippe (zum Beispiel Halsrippe oder Hypertrophie des M. scalenus anterior bei Gewichthebern), zwischen erster Rippe und Klavikula (zum Beispiel nach Klavikulafraktur mit Kallusbildung) oder im subkorakoidalen Raum zwischen Korakoid und Sehne des M. pectoralis minor (zum Beispiel Hypertrophie bei Schwimmern) (28, 29, e22). Obwohl die Ursache für die Engstelle nicht immer nachgewiesen wurde, erfolgten trotzdem teilweise operative Dekompressionen. In Einzelfällen wurde bildgebend auch die strukturelle Enge im kosto-klavikulären Raum sowie in Angrenzung zum M. subclavius nachgewiesen (e21, e24, e47, e78). Bei übermäßigen Muskelhypertrophien sollte auch an die Einnahme anaboler Wirkstoffe gedacht werden (e82).

Hereditäre Thrombophilien/Familienanamnese (16 %) kommen vor, allerdings in geringerer Anzahl als die

TABELLE 2

Tiefe Venenthrombosen (TVT) der unteren Extremitäten (N = 53) (e14, e82–e124)

Sportarten		Alter (in Jahren)		Anatomische Veränderungen		Hereditäre Thrombophilie*		Erworbene Risikofaktoren*	
Ausdauersport N = 24		15–29	N = 26	May-Thurner-Syndrom	N = 4	Faktor-V-Leiden-Mutation (homozygot N = 2; + anderer Mutation N = 2)	N = 5	Immobilitisation ^{*3}	Flug-/Autoreise N = 7
Joggen/Marathon	N = 13	30–39	N = 7	Lokalisation				Verletzung	N = 2
Radfahren	N = 3	40–49	N = 9	Unterschenkel/Knie N = 16				Kombination ^{*4}	N = 2
Triathlon	N = 2	50–65	N = 6	V. peronealis	N = 3			Kontrazeptiva (oral)	N = 6
Rudern	N = 2	> 65	N = 1	V. tibialis	N = 2	MTHFR-Mutation ^{*2} (C677T) (homozygot)	N = 2	Nikotin	N = 2
Bergwanderer	N = 1	keine Angabe	N = 4	V. poplitea	N = 4	Prothrombin-G20210A-Mutation (heterozygot)	N = 1	Sonstige Begleitfaktoren*	
Schwimmen	N = 1			mehrere	N = 5			Trauma ^{*5}	N = 13
keine genaue Angabe	N = 2	Geschlecht		ohne Angabe	N = 2			intensiviertes Training	N = 2
Ballsport N = 21		männlich	N = 42	Oberschenkel N = 10				vermutete Dehydratation	N = 2
Football	N = 7	weiblich	N = 9	V. femoralis	N = 8	Protein-C-Mangel (heterozygot)	N = 2	sonstige ^{*6}	N = 6
+ Volleyball	N = 1	keine Angabe	N = 2	ohne Angabe	N = 2	Protein-S-Mangel (heterozygot)	N = 1	Komplikationen*	
Fußball	N = 5			Becken N = 2				Lungenembolie	N = 17
Basketball	N = 3			V. iliaca	N = 1			– davon mit tödlichem Verlauf	N = 4
Racquetball	N = 2			V. cava	N = 1	Hyperhomocysteinämie	N = 2	tödlicher Verlauf der TVT	N = 2
Eis-/Hockey	N = 2	Kombination N = 16		Kombination N = 16				nicht spezifiziert	N = 1
Baseball (Catcher)	N = 1			von Unterschenkel bis Becken	N = 16	Familienanamnese		Rezidiv	N = 2
Kraftsport N = 2				ohne genaue Angabe N = 9		Thromboembolie bei Verwandten 1. Grades	N = 2		
Gewichtheben	N = 1								
keine genaue Angabe	N = 1								
Kontaktsport N = 0									
sonstige^{*1} N = 6									

* Mehrfachnennungen möglich
^{*1} Leichtathletik (N = 1), Ski Alpin (N = 1), Bergsportler (N = 1), Motorsport Rennfahrer (N = 1), keine Angabe (N = 2)
^{*2} mit nachgewiesener Hyperhomocysteinämie (N = 1), ohne weitere Angabe (N = 1)
^{*3} > 4 h im zeitlichen Zusammenhang von 8 Wochen
^{*4} Entlastung aufgrund einer Verletzung und zusätzliche Immobilisation durch Reisen
^{*5} Vier davon mit Immobilisation
^{*6} Übergewicht (N = 1), Schwangerschaftsabbruch (N = 1), anabole Steroide (N = 1), Höhenexposition/Kälte/Virusinfekt (N = 1), Hitze (N = 1), Hashimoto-Thyreoiditis (N = 1)

anatomischen Veränderungen. In 12 % der Fälle war ein intensives Training als Einflussfaktor vorhanden. Die Kombination Kraftsport, TOS und intensives Training verstärkt den Einzeleffekt. Auch evaluierte, erworbene Risikofaktoren wie orale Kontrazeptiva kamen vor (7 % gesamt/27 % der Frauen). Das weibliche Geschlecht war allerdings laut Literatur seltener betroffen.

Auch Lungenembolien wurden beschrieben, teilweise mit tödlichem Verlauf. Als postthrombotisches Syndrom wurden Beschwerden im Bereich des Armes in Form von Schmerzen, Schwellung, Schweregefühl, verminderter Belastbarkeit sowie Sensibilitätsstörungen angegeben (e15, e26, e39, e69, e72, e80, e81). Die Klassifikation des postthrombotischen Syndroms ist allerdings bis heute nicht einheitlich (30). Auch wird das Return-to-Sport auf möglichem Hochleistungsniveau zu selten thematisiert. In den wenigen Fällen, bei denen dazu Angaben vorhanden waren, kam es – wenn überhaupt – teilweise erst nach Wochen/Monaten zu einer Wiederaufnahme der ursprünglichen Sportaktivität (e33, e41, e79).

TVT untere Extremitäten (N = 53)

Hinsichtlich TVT der unteren Extremitäten wurden 53 Fallbeispiele eingeschlossen (Tabelle 2). Diese betrafen den Ausdauersport (45 %) und Ballsport (40 %). Kraftsport spielt hier eine untergeordnete Rolle, die Patienten der meisten Fallbeispiele betrieben häufig gewählte Sportarten wie Joggen und Marathonlauf (25 %). Stärker betroffen waren der Altersbereich zwischen 15 und 29 Jahren und das männliche Geschlecht (79 %). Die Lokalisationen teilten sich in etwa auf die Regionen Unterschenkel/Knie sowie Oberschenkel/Becken auf, in 30 % der Fälle konnten Kombinationen vom Unterschenkel bis zum Becken nachgewiesen werden. Als Begleitfaktoren waren hereditäre Thrombophilien/Familienanamnese (30 %) nachweisbar. Als Begleitumstände wurden häufig Traumata angegeben (25 %).

In 21 % der Fälle war eine Immobilisation nachweisbar. Insgesamt spielten bei sieben Patienten eine Flug- beziehungsweise Autoreise eine Rolle, diese kön-

nen durchaus sportassoziiert sein. Leider lassen sich aus den Daten weder der Einfluss einer Dehydratation alleine (3), noch der einer Kombination Dehydratation/nachfolgende Reiseimmobilisation abschätzen. Bei sechs von neun betroffenen Sportlerinnen war die Einnahme von oralen Kontrazeptiva (gesamt 11 %) aufgeführt. Anatomische Veränderungen wie ein May-Thurner-Syndrom wurden selten, ein „popliteal entrapment syndrome“, nur als Verdacht genannt (e105). Bei der TVT der unteren Extremitäten traten LE in 17 Fällen auf, vier davon mit tödlichem Ausgang.

Lungenembolien ohne Nachweis einer Thrombose (N = 12)

Zwölf Fälle mit einer LE (Tabelle 3) ohne spezifischen Nachweis einer Thrombose wurden aufgeführt. Diese Fälle betrafen Ball-/Ausdauersportler. Der Altersbereich zwischen 16 und 29 Jahren war vermehrt betroffen. Acht von zwölf Fällen waren weiblich, bei sieben wurde die Einnahme von oralen Kontrazeptiva angegeben. Ein tödlicher Verlauf wurde beschrieben.

VTE und Sport – Besonderheiten bei Symptomatik und Diagnostik

In den meisten Fällen waren typische Symptome der Thrombose nachweisbar. An allen Extremitäten wurden Schwellungen, Schmerzen, Zyanose und verstärkte Venenzeichnung angegeben. Allerdings lagen bei den Sportlern und Sportlerinnen oft muskuloskeletale Probleme vor, die die Symptomatik jeweils maskierten. In Tabelle 4 sind mögliche Symptome der Thromboembolie und Symptome sportspezifischer Diagnosen gegenübergestellt (31, e100, e102). So ist der lokale Schmerz typisch bei sportspezifischen Traumata und muskuloskeletalen Symptomen und sogar stärkerem Muskelkater nachweisbar. Gewebeverhärtungen in Form von Myogelosen sind bekannt, lokale Schwellungen und Überwärmungen können sportspezifisch auftreten. Auch eine LE wurde trotz starker Atemnot und Husten zunächst nicht erkannt. Bei physiologischen Ruheherzfrequenzen des Ausdauersportlers von weit unter fünfzig Schlägen pro Minute können reaktiv erhöhte Herzfrequenzen bei LE im Normbereich bleiben oder mit Übertraining verwechselt werden. Selbst eine Dyspnoe kann maskiert sein.

Diskussion und Fazit

Ziel dieser Arbeit war es, Lokalisationen/Begleitfaktoren sowie Besonderheiten bei Symptomatik/Diagnostik sportassoziiert VTE herauszuarbeiten, um dies in der Praxis zu berücksichtigen. Eine – auf der geringen Datenbasis – abschließende Bewertung eines insgesamt reduzierten oder gesteigerten VTE-Risikos bei Sportlern und Sportlerinnen im Vergleich zur Normalbevölkerung ist nicht möglich, war aber auch nicht Ziel der vorliegenden Arbeit.

Lokalisation und Begleitfaktoren

TVT sowie Lungenembolien als Komplikation oder ohne Nachweis einer primären Thrombose kommen sportassoziiert in der Literatur vor. Es ist davon aus-

TABELLE 3					
Lungenembolien (N = 39)					
Lungenembolie ohne Nachweis einer Thrombose N = 12 (e94, e100, e125–e134)					
Sportarten		Alter (in Jahren)		Hereditäre Thrombophilie	
Ballsport N = 5		16–29	N = 10	Faktor-V-Leiden-Mutation (heterozygot) N = 2	
Basketball	N = 1	30–39	N = 0		
	+ Volleyball und Leichtathletik	40–49	N = 1	Familienanamnese	
		50–65	N = 0	Thromboembolie bei Verwandten 1. Grades N = 0	
Fußball	N = 1	> 65	N = 0		
	+ Wrestling	keine Angabe	N = 1	Erworbene Risikofaktoren*1	
Softball	Pitcher			Kontrazeptiva (oral) N = 7	
Ausdauersport N = 4		Geschlecht		Immobilisation	Flug-/Auto-reise*2 N = 2
Rudern	N = 1	männlich	N = 3		
Radfahren + Joggen	N = 1	weiblich	N = 8	Nikotin N = 0	
Cross-Country-Lauf	N = 1	keine Angabe	N = 1	Sonstige Begleitfaktoren	
keine genaue Angabe	N = 1			Trauma N = 1	
Kontaktsport N = 1				Infektion N = 1	
Wrestling	N = 1			Komplikationen	
Kraftsport N = 0				tödlicher Verlauf N = 1	
sonstiges N = 2					
Turnen	N = 2				
Lungenembolie mit nachgewiesener Thrombose N = 27 (siehe Tabelle 1 und 2)					

*1 Mehrfachnennungen möglich
*2 > 4 h im zeitlichen Zusammenhang von 8 Wochen

zugehen, dass die Dunkelziffer höher liegt, da viele Fälle keinen Eingang in die Literatur finden oder diagnostisch übersehen werden. Die Mehrzahl der beschriebenen Fallbeispiele betrifft die obere Extremität. Interessanterweise tritt diese eigentlich in der Allgemeinbevölkerung etwa 6-mal weniger häufig auf als die Beinvenenthrombose (e34). Hier könnte die ausgeprägte Muskelentwicklung als spezifische Anforderung in Kraftsport- und Überkopfballsportarten eine wesentliche Rolle spielen. Die Lokalisation ist dabei zumeist auf die Vena subclavia/axillaris begrenzt. Fasst man die zentralen Begleitfaktoren für die obere TVT nach Häufigkeit zusammen, waren dies Thoracic-outlet-Syndrom (38 %), hereditäre Thrombophilien/Familienanamnese (16 %), intensivierte Training (12 %), orale Kontrazeptiva (gesamt 7 % [27 % der Frauen]), zusammen damit 73 % der Fälle. Diese Begleitfaktoren sollten bei der Diagnostik berücksichtigt werden.

An der unteren Extremität sind verstärkt Ausdauersportarten und dabei insbesondere der Laufsport betroffen. Die Lokalisationen können dabei sowohl Unterschenkel bis Knie als auch Oberschenkel bis Becken betreffen, Kombinationen kommen häufiger vor. Fasst man die zen-

TABELLE 4

Mögliche Symptomatik von tiefer Venenthrombose und Lungenembolie mit Differenzialdiagnostik

	Mögliche Symptome der Thromboembolie	Sportspezifische Diagnose mit ähnlicher Symptomatik
Tiefe Venen-thrombose	lokaler Schmerz	Trauma*, Muskelkater, Tendopathie, Stressfraktur
	Gewebeverhärtung	Myogelosen
	Spannungs-/Schweregefühl	muskuläre Erschöpfung/Überlastung
	lokale Schwellung	Hämatom, Gelenkerguss, Bakerzyste, Bursitis
	Überwärmung	entzündliche/degenerative Arthropathie
	Zyanose	Kompartmentsyndrom
Lungen-embolie	Atemnot/Husten (evtl. bei Belastung)	Anstrengungsasthma (ggf. allergisch), Hyperventilation, Leistungsminderung, Infekt
	Thoraxschmerz	Interkostalneuralgie
	erhöhte Herzfrequenz	Übertraining, kardiale Ursache

* z. B. Prellung, Sehnenruptur, Muskelzerrung, Muskelfaserriss

tralen Begleitfaktoren – untere TVT – nach Häufigkeit zusammen, so waren hereditäre Thrombophilie/Familienanamnese (30 %), Trauma (25 %), Immobilisation (21 %), orale Kontrazeptiva (11 % [66 % der Frauen]) in insgesamt 87 % der Fälle nachweisbar. Auch dies sollte berücksichtigt werden. In Studien lag die Prävalenzrate der VTE in Populationen mit vorliegender Faktor-V-Leiden-Mutation bei 13–25 % und deutlich höher bei Kombinationsmutationen (32). Die Bedeutung von spezifischen Polymorphismen für die VTE in der Allgemeinbevölkerung findet sich in der Metaanalyse von Gohil et al., Faktor XIII spielt eine geringere Rolle (e135, e136). Die hereditären Thrombophilien scheinen auch bei unteren VTE bei Sportlern und Sportlerinnen eine besondere Bedeutung zu besitzen.

Anzumerken ist, dass ein Teil der Fallberichte aus Jahren vor 1994 stammt, in denen zum Beispiel auch bezüglich der häufigen Faktor-V-Leiden-Mutation noch keine Thrombophilie-Diagnostik durchgeführt werden konnte (33).

Traumata, auch im Sinne von Bagatellverletzungen wie Muskelfaserriss oder Distorsionen der unteren Extremitäten ohne nachfolgende Immobilisation, führen innerhalb von vier Wochen zu einer 3-fach erhöhten Odds Ratio einer Thrombose (34). Auch scheint ein erhöhtes Risiko bei einem Bagatelltrauma in Verbindung mit Faktor-V-Leiden-Mutation vorzuliegen (34).

Der Gesamtanteil der klinisch apparenten LE betrug 25 %, bezieht man dies ausschließlich auf die unteren TVT, waren es allerdings circa 32 % der Fälle. Die Zahl der Lungenembolien ohne Nachweis einer Thrombose war mit zwölf relativ klein, eine weitere Auswertung wird dadurch begrenzt. Allerdings war bei den acht Sportlerinnen in sieben Fällen die Einnahme von oralen Kontrazeptiva nachweisbar.

Symptomatik und Diagnostik

Insgesamt ist die Detektion der spezifisch unterschiedlichen Begleitfaktoren hilfreich für die Diagnose. Die Symptomatik der VTE unterscheidet sich nicht zwischen Sportler/sportlerinnen und Nichtsportlern/sportlerinnen, allerdings können die Symptome anders bewertet und durch sportspezifische Symptome deutlich überlagert werden. Dies erschwert und verzögert die Diagnose.

In einer Übersichtsarbeit von Taylor et al. 2019 (31), in der 47 Sportler mit VTE leider wenig detailliert dargestellt werden, wird über 25 Fehldiagnosen berichtet und einer durchschnittlichen Dauer bis zur Diagnosestellung von 56 Tagen. Allein unterschiedliche Schmerztoleranzen bei Sportlern können veränderte Einschätzungen zur Folge haben (35). Die klinische Symptomatik wird muskuloskelettal bewertet und lässt damit eine andere Diagnose wahrscheinlicher erscheinen. Durch die sportspezifischen Besonderheiten ist auch die klinische Diagnose der VTE anhand des Wells-Scores deutlich erschwert (36). Deshalb wurde ein Score für Sportler/Sportlerinnen entwickelt („Athlete Deep-vein Thrombosis Risk-Assessment Screening Tool“) (e103). Hier werden Begleitfaktoren wie die positive Familienanamnese, die Einnahme von Kontrazeptiva sowie Reisetätigkeit und Immobilisation berücksichtigt. Dies alles unterstreicht, dass die Symptomatik bei Sportlern/Sportlerinnen überdeckt sein kann und andere Diagnosen eines Traumas/Überlastung als wahrscheinlicher gesehen werden. Das führt dann zu verzögerten Diagnosen, was die Relevanz dieses Artikels für den klinisch tätigen Arzt verdeutlicht. Da Limitationen hinsichtlich der Aussagekraft des Wells-Scores (37) bestehen, ist es sinnvoll, frühzeitig an eine D-Dimer-Bestimmung bei nicht eindeutiger Klinik zu denken. Anzumerken ist, dass es zu einem begrenzten Anstieg des D-Dimers allerdings auch bis zu vier Wochen nach einem Trauma kommen kann (38) und akute körperliche Belastungen schon einmal mit einer Erhöhung des D-Dimers einhergehen können, die aber im Normalfall den Cut-off-Wert zur TVT nicht erreichen (15, 39). Die D-Dimer-Bestimmung sollte laut Leitlinie allerdings nur eingesetzt werden, wenn eine niedrige Wahrscheinlichkeit vorliegt. Bei einer hohen Wahrscheinlichkeit ist direkt eine bildgebende Diagnostik indiziert (38).

Limitationen/Forschungsbedarf

Die Datenlage zu dem Thema ist insgesamt sehr limitiert. Es fehlen passende Beobachtungsstudien mit Vergleichsgruppen zum Thema VTE in Sportarten und auch die Angaben in den bearbeiteten Fallberichten sind lückenhaft. Einzelne Parameter, wie intensives Training, konnten auf Basis der Quellen nicht genauer definiert werden. Auch eine abschließende Auswertung anhand der PRISMA-Kriterien (Risiko-Verzerrung, Ergebnis-Synthese, Effektschätzer und zusätzliche Analysen) war nicht möglich. Dies limitiert die Aussagekraft der Ergebnisse und die Beurteilung der VTE-Wahrscheinlichkeit in Sportarten. Für Fallberichte wäre zu wünschen, sich zum Bei-

spiel an der Care-Guideline (40) zu orientieren, damit die zur Auswertung erforderlichen Informationen auch vorhanden sind. Prospektive Beobachtungsstudien und eine weitergehende Datenerfassung und -analyse von VTE im (Leistungs)Sport sollten Forschungsgegenstand werden.

Schlussfolgerung

VTE kommen sportassoziiert vor, die Lokalisation ist sportart-spezifisch unterschiedlich. Spezifische Begleitfaktoren haben dabei eine lokal unterschiedliche Bedeutung für die VTE. Klassische Symptome der VTE werden durch sport-spezifische Symptome überlagert. „Dran denken“ und eine frühzeitige D-Dimer-Diagnostik und/oder Bildgebung ist hilfreich. Eine Thrombophilie-Diagnostik bei Risikokonstellationen sollte erwo-gen werden.

Danksagung

Die Autoren bedanken sich bei Paulina Achtermann für die Unterstützung sowie bei Prof. Bettina Kemkes-Matthes und Dr. Ines Halm-Heinrich für die umfassende Durchsicht des Manuskripts.

Interessenkonflikt

Die Autoren erklären, dass kein Interessenkonflikt besteht.

Manuskriptdaten

eingereicht: 13. 6. 2020, revidierte Fassung angenommen: 12. 11. 2020

Literatur

- Kirkilesis G, Kakkos SK, Bicknell C, Salim S, Kakavia K: Treatment of distal deep vein thrombosis. *Cochrane Database Syst Rev* 2020; 4: CD013422.
- Crous-Bou M, Harrington LB, Kabrhel C: Environmental and genetic risk factors associated with venous thromboembolism. *Semin Throm Hemost* 2016; 42: 808–20.
- Zadow EK, Adams MJ, Kitic CM, Wu SSX, Fell JW: Acquired and genetic thrombotic risk factors in the athlete. *Semin Throm Hemost* 2018; 44: 723–33.
- Samama MM: An epidemiologic study of risk factors for deep vein thrombosis in medical outpatients: the sirius study. *Arch Intern Med* 2000; 160: 3415–20.
- Roach RE, Cannegieter SC, Lijfering WM: Differential risks in men and women for first and recurrent venous thrombosis: the role of genes and environment. *J Thromb Haemost* 2014; 12: 1593–600.
- Armstrong ME, Green J, Reeves GK, Beral V, Cairns BJ: Frequent physical activity may not reduce vascular disease risk as much as moderate activity: large prospective study of women in the United Kingdom. *Circulation* 2015; 131: 721–9.
- Wattanakit K, Lutsey PL, Bell EJ, et al.: Association between cardiovascular disease risk factors and occurrence of venous thromboembolism. A time-dependent analysis. *Thromb Haemost* 2012; 108: 508–15.
- van Stralen KJ, Doggen CJ, Lumley T, et al.: The relationship between exercise and risk of venous thrombosis in elderly people. *J Am Geriatr Soc* 2008; 56: 517–22.
- Glynn RJ, Rosner B: Comparison of risk factors for the competing risks of coronary heart disease, stroke, and venous thromboembolism. *Am J Epidemiol* 2005; 162: 975–82.
- Borch KH, Hansen-Krone I, Braekkan SK, et al.: Physical activity and risk of venous thromboembolism. The tromso study. *Haematologica* 2010; 95: 2088–94.
- van Stralen KJ, Le Cessie S, Rosendaal FR, Doggen CJ: Regular sports activities decrease the risk of venous thrombosis. *J Thromb Haemost* 2007; 5: 2186–92.
- Andrew M, Carter C, O’Brodivich H, Heigenhauser G: Increases in factor VIII complex and fibrinolytic activity are dependent on exercise intensity. *J Appl Physiol* (1985) 1986; 60: 1917–22.
- Sapp RM, Evans WS, Eagan LE, et al.: The effects of moderate and high intensity exercise on circulating markers of endothelial integrity and activation in young, healthy men. *J Appl Physiol* 2019; 127: 1245–56.
- Hilberg T, Glaser D, Reckhart C, Prasa D, Sturzebecher J, Gabriel HH: Blood coagulation and fibrinolysis after long-duration treadmill exercise controlled by individual anaerobic threshold. *Eur J Appl Physiol* 2003; 90: 639–42.
- Hilberg T, Prasa D, Sturzebecher J, Glaser D, Schneider K, Gabriel HH: Blood coagulation and fibrinolysis after extreme short-term exercise. *Thromb Res* 2003; 109: 271–7.
- Hilberg T, Schmidt V, Glaser D, Schammme D, Losche W, Gabriel HH: Platelet activity, sensitivity to agonist, and platelet-leukocyte conjugate formation after long-term exercise. *Platelets* 2002; 13: 273–7.

- Hilberg T, Gla D, Schmidt V, et al.: Short-term exercise and platelet activity, sensitivity to agonist, and platelet-leukocyte conjugate formation. *Platelets* 2003; 14: 67–74.
- Hilberg T, Schmidt V, Losche W, Gabriel HH: Platelet activity and sensitivity to agonists after exhaustive treadmill exercise. *J Sports Sci Med* 2003; 2: 15–22.
- Hilberg T, Eichler E, Glaser D, Prasa D, Sturzebecher J, Gabriel HH: Blood coagulation and fibrinolysis before and after exhaustive exercise in patients with IDDM. *J Thromb Haemost* 2003; 90: 1065–73.
- Kicken CH, Miszta A, Kelchtermans H, De Laat B: Hemostasis during extreme exertion. *Semin Throm Hemost* 2018; 44: 640–50.
- Hegde SS, Goldfarb AH, Hegde S: Clotting and fibrinolytic activity change during the 1 h after a submaximal run. *Med Sci Sports Exerc* 2001; 33: 887–92.
- Hilberg T, Jeschke D, Gabriel HH: Hereditary thrombophilia in elite athletes. *Med Sci Sports Exerc* 2002; 34: 218–21.
- Weiss C, Egermann M, Bartsch P: Exercise-induced activation of coagulation in subjects with activated protein C resistance. *Blood Coagul Fibrinolysis* 2004; 15: 317–21.
- Weiss C, Egermann M, Weiss T, Bartsch P: Exercise-induced activation of coagulation in thrombophilia. *J Thromb Haemost* 2003; 1: 1312–3.
- Scudiero O, Gentile L, Ranieri A, et al.: Physical activity and thrombophilic risk in a short series. *J Blood Med* 2020; 11: 39–42.
- Hilberg T, Menzel K, Wehmeier UF: Endurance training modifies exercise-induced activation of blood coagulation: RCT. *Eur J Appl Physiol* 2013; 113: 1423–30.
- Evensen LH, Braekkan SK, Hansen JB: Regular physical activity and risk of venous thromboembolism. *Semin Throm Hemost* 2018; 44: 765–79.
- Nichols AW: The thoracic outlet syndrome in athletes. *J Am Board Fam Pract* 1996; 9: 346–55.
- Farrar TA, Rankin G, Chatfield M: Venous thoracic outlet syndrome: approach to diagnosis and treatment with focus on affected athletes. *Curr Sports Med Rep* 2014; 13: 81–5.
- Kahn SR, Ginsberg JS: Relationship between deep venous thrombosis and the postthrombotic syndrome. *Arch Intern Med* 2004; 164: 17–26.
- Taylor BA, Parducci PM, Zaleski AL, Panza GA, Pescatello LS, Thompson PD: Venous thromboemboli associated with acute aerobic exercise: a review of case report commonalities. *Scand J Med Sci Sports* 2019; 29: 1749–54.
- Seligsohn U, Lubetsky A: Genetic susceptibility to venous thrombosis. *N Engl J Med* 2001; 344: 1222–31.
- Bertina RM, Koeleman BP, Koster T, et al.: Mutation in blood coagulation factor V associated with resistance to activated protein C. *Nature* 1994; 369: 64–7.
- van Stralen KJ, Rosendaal FR, Doggen CJ: Minor injuries as a risk factor for venous thrombosis. *Arch Intern Med* 2008; 168: 21–6.
- Tesarz J, Schuster AK, Hartmann M, Gerhardt A, Eich W: Pain perception in athletes compared to normally active controls: a systematic review with meta-analysis. *Pain* 2012; 153: 1253–62.
- Zaleski AL, Taylor BA, Pescatello LS, Thompson PD, Denegar C: Performance of wells score to predict deep vein thrombosis and pulmonary embolism in endurance athletes. *Phys Sportsmed* 2017; 45: 358–64.
- Wells PS: Integrated strategies for the diagnosis of venous thromboembolism. *J Thromb Haemost* 2007; 5 (Suppl 1): 41–50.
- Hach-Wunderle V: Diagnostik und Therapie der Venenthrombose und der Lungenembole. *AWMF Leitlinien-Register Nr 065/002*; 2015.
- Sedaghat-Hamedani F, Kayvanpour E, Frankenstein L, et al.: Biomarker changes after strenuous exercise can mimic pulmonary embolism and cardiac injury—a metaanalysis of 45 studies. *Clin Chem* 2015; 61: 1246–55.
- Riley DS, Barber MS, Kienle GS, et al.: CARE guidelines for case reports: explanation and elaboration document. *J Clin Epidemiol* 2017; 89: 218–35.

Anschrift für die Verfasser

Prof. Dr. med. Dr. phil. Thomas Hilberg
Lehrstuhl für Sportmedizin, Bergische Universität Wuppertal
Moritzstraße 14, 42117 Wuppertal
Hilberg@uni-wuppertal.de

Zitierweise

Hilberg T, Ransmann P, Hagedorn T: Sport and venous thromboembolism—site, accompanying features, symptoms, and diagnosis. *Dtsch Arztebl Int* 2021; 118: 181–7.
DOI: 10.3238/arztebl.m2021.0021

► Die englische Version des Artikels ist online abrufbar unter:
www.aerzteblatt-international.de

Zusatzmaterial
eLiteratur:
www.aerzteblatt.de/m2021.0021 oder über QR-Code



Zusatzmaterial zu:

Sport und venöse Thromboembolie

Lokalisation, Begleitfaktoren, Symptomatik und Diagnostik

Thomas Hilberg, Pia Ransmann, Thorsten Hagedorn

Dtsch Arztebl Int 2021; 118: 181–7. DOI: 10.3238/arztebl.m2021.0021

eLiteratur

- e1. Liberati A, Altman DG, Tetzlaff J, et al.: The PRISMA statement for reporting systematic reviews and meta-analyses of studies that evaluate health care interventions: explanation and elaboration. *J Clin Epidemiol* 2009; 62: e1–34.
- e2. Nordhausen T, Hirt J: Manual zur Literaturrecherche in Fachdatenbanken. (ed.) Institut für Gesundheits- und Pflegewissenschaft der Martin-Luther-Universität Halle-Wittenberg, Institut für Angewandte Pflegewissenschaft, FHS StGallen Schweiz 2020; 4.
- e3. Damasceno EF, Neto AM, Damasceno NA, Horowitz SA, de Moraes Junior HV: Branch retinal vein occlusion and anabolic steroids abuse in young bodybuilders. *Acta Ophthalmol* 2009; 87: 580–1.
- e4. Durmic I, Tankosic N, Stojkovic Lalosevic M, Alempijevic T: Sport-related portal vein thrombosis: an unusual complication. *Case Reports Hepatol* 2017; 2017: 9324246.
- e5. Gaudard A, Varlet-Marie E, Monnier JF, et al.: Exercise-induced central retinal vein thrombosis: possible involvement of hemorheological disturbances. A case report. *Clin Hemorheol Microcirc* 2002; 27: 115–22.
- e6. Jacobs DJ, Ahmad F, Pathengay A, Flynn HW Jr.: Central retinal vein occlusion after intense exercise: response to intravitreal bevacizumab. *Ophthalmic Surg Lasers Imaging* 2011; 42 Online: e59–62.
- e7. Ozawa Y, Koto T, Shinoda H, Tsubota K: Vision loss by central retinal vein occlusion after kaatsu training: a case report. *Medicine* 2015; 94: e1515.
- e8. Richard S, Lacour JC, Frotscher B, Enea A, Mione G, Ducrocq X: Report of a recurrent cerebral venous thrombosis in a young athlete. *BMC Neurol* 2014; 14: 182.
- e9. Sahraian MA, Mottamedi M, Azimi AR, Moghimi B: Androgen-induced cerebral venous sinus thrombosis in a young body builder: case report. *BMC Neurol* 2004; 4: 22.
- e10. Saneto RP, Samples S, Kinkel RP: Traumatic intracerebral venous thrombosis associated with an abnormal golf swing. *Headache* 2000; 40: 595–8.
- e11. Walsh M, Moriarity J, Peterson J, Friend G, Chodock R, Rogan M: Portal venous thrombosis in a backpacker. *Phys Sportsmed* 1996; 24: 75–81.
- e12. Wobser H, Scholmerich J, Buttner R: [19-year-old kick-boxer with hematemesis and splenomegaly]. *Internist* 2010; 51: 213–8.
- e13. Allana AM, Teo LL, Chuah BY, Liu TC, Cheah WK: Effort thrombosis in a young triathlete: an unusual presentation of painless neck swelling secondary to right brachiocephalic vein thrombosis. *Singapore Med J* 2011; 52: e37–9.
- e14. Alva H, Goyeneche N, Fletcher M, Warrior R: Sports injury or venous thrombosis? *Clin Pediatr (Phila)* 2019; 58: 1042–4.
- e15. Aquino BC, Barone EJ: „Effort“ thrombosis of the axillary and subclavian vein associated with cervical rib and oral contraceptives in a young woman athlete. *J Am Board Fam Med* 1989; 2: 208–11.
- e16. Brandao LR, Williams S, Kahr WH, Ryan C, Temple M, Chan AK: Exercise-induced deep vein thrombosis of the upper extremity. 2. A case series in children. *Acta Haematol* 2006; 115: 221–9.
- e17. Brunner U: [Effort thrombosis of the athlete]. *Z Unfallmed Berufskr* 1968; 61: 42–6.
- e18. Bushnell BD, Anz AW, Dugger K, Sakryd GA, Noonan TJ: Effort thrombosis presenting as pulmonary embolism in a professional baseball pitcher. *Sports Health* 2009; 1: 493–9.
- e19. Carpenetti PE, Grosel JM: Thoracic outlet syndrome presenting with subclavian vein thrombosis. *JAAPA* 2018; 31: 1–4.
- e20. Chaudhry MA, Hajarnavis J: Paget-von Schrotter syndrome: primary subclavian-axillary vein thrombosis in sport activities. *Clin J Sport Med* 2003; 13: 269–71.
- e21. Ciampi P, Agnoletto M, Scotti C, et al.: Thoracic outlet syndrome in the overhead athlete: a report of 2 cases of subclavius posticus muscle. *Clin J Sport Med* 2017; 27: e29–e31.
- e22. DeLisa LC, Hensley CP, Jackson S: Diagnosis of Paget-Schroetter Syndrome/primary effort thrombosis in a recreational weight lifter. *Phys Ther* 2017; 97: 13–9.
- e23. Deweber K: Effort thrombosis with sepsis. *Phys Sportsmed* 1999; 27: 74–86.
- e24. Esposito MD, Arrington JA, Blackshear MN, Murtagh FR, Silbiger ML: Thoracic outlet syndrome in a throwing athlete diagnosed with MRI and MRA. *J Magn Reson Imaging* 1997; 7: 598–9.
- e25. Fundora MP, Rudnick C, Barbur C: Spontaneous upper extremity venous thrombosis in a collegiate soccer player: a case report. *Pediatr Emerg Care* 2016; 32: 25–8.
- e26. Hegedus EJ, Cooper L, Cook C: Diagnosis of a rare source of upper extremity symptoms in a healthy woman after weight lifting. *J Orthop Sports Phys Ther* 2006; 36: 882–6.
- e27. Hendrickson CD, Godek A, Schmidt P: Paget-Schroetter Syndrome in a collegiate football player. *Clin J Sport Med* 2006; 16: 79–80.
- e28. Hurbanek JG, Anderson K, Kaatz S, Shepard A, Workings M, Rand K: Ulnar deep venous thrombosis in a professional baseball pitcher: a case report. *Am J Sports Med* 2007; 35: 2131–4.
- e29. Hurley WL, Comins SA, Green RM, Canizzaro J: Atraumatic subclavian vein thrombosis in a collegiate baseball player: a case report. *J Athl Train* 2006; 41: 198–200.
- e30. Ibrahim R, Dashkova I, Williams M, et al.: Paget-Schroetter syndrome in the absence of common predisposing factors: a case report. *Thromb J* 2017; 15: 20.
- e31. Ijaopo R, Oguntolu V, DCosta D, Garnham A, Hobbs S: A case of Paget-Schroetter syndrome (PSS) in a young judo tutor: a case report. *J Medical Case Rep* 2016; 10: 63.
- e32. Ilhan E, Ture M, Yilmaz C, Arslan M: Subclavian vein thrombosis extending into the internal jugular vein: Paget-von Schroetter Syndrome. *Clin Med Res* 2009; 1: 178–80.
- e33. Jackson SS, O'Brien MJ: Case report: upper extremity deep venous thrombosis in a 19-year-old baseball player. *Phys Sportsmed* 2014; 42: 163–7.
- e34. Jourdain V, Goldenberg WD, Matteucci M, Auten J: Paget-Schroetter syndrome: diagnostic limitations of imaging upper extremity deep vein thrombosis. *Am J Emerg Med* 2016; 34: 683: e1–3.
- e35. Keisler BD, Armsey TD, 2nd: Paget-Schroetter syndrome in an overhead athlete. *Curr Sports Med Rep* 2005; 4: 217–9.
- e36. Kellar J, Trigger C: Thoracic outlet syndrome with secondary Paget Schroetter Syndrome: a rare case of effort-induced thrombosis of the upper extremity. *West J Emerg Med* 2014; 15: 364–5.
- e37. Kohen D, Hanhan S, Bellah R: Paget-Schroetter syndrome in a lacrosse player. *Del Med J* 2013; 85: 77–9.
- e38. Korsake K, Meyer F, Dillner J, et al.: Venous thoracic outlet syndrome with acute thrombosis of the subclavian vein (Paget-Schroetter syndrome). *Gefäßschirurgie* 2020; 25: 44–50.
- e39. Liang HW, Su TC, Hwang BS, Hung MH: Effort thrombosis of the upper extremities related to an arm stretching exercise. *J Formos Med Assoc* 2006; 105: 182–6.
- e40. Lutter C, Monasterio E, Schoffl V: Rock climbing-related subclavian vein thrombosis. *BMJ Case Rep* 2015; 2015: bcr2015212021.
- e41. McGlinchey PG, Shamsuddin SA, Kidney JC: Effort-induced thrombosis of the subclavian vein—a case of Paget-Schroetter syndrome. *Ulster Med J* 2004; 73: 45–6.
- e42. Medler RG, McQueen DA: Effort thrombosis in a young wrestler. A case report. *J Bone Joint Surg Am* 1993; 75: 1071–3.
- e43. Meier MA, Rubenfire M: Life-threatening acute and chronic thromboembolic pulmonary hypertension and subclavian vein thrombosis. *Clin Cardiol* 2006; 29: 103–6.
- e44. Nemmers DW, Thorpe PE, Knibbe MA, Beard DW: Upper extremity venous thrombosis. Case report and literature review. *Orthop Rev* 1990; 19: 164–72.

- e45. Nitz AJ, Nitz JA: Vascular thoracic outlet in a competitive swimmer: a case report. *Int J Sports Phys Ther* 2013; 8: 74–9.
- e46. Norinsky AB, Espinosa J, Kianmajd M, DiLeonardo F: Painless acrocyanosis: Paget-Schroetter syndrome secondary to thoracic outlet obstruction from muscle hypertrophy. *Am J Emerg Med* 2016; 34: 1323.e1–3.
- e47. Noto T, Hashimoto G, Takagi T, et al.: Paget-Schroetter Syndrome Resulting from thoracic outlet syndrome and KAATSU Training. *Intern Med (Tokyo, Japan)* 2017; 56: 2595–601.
- e48. O'Keefe S, Carmody KA: Paget-Schroetter syndrome diagnosed by bedside emergency physician performed ultrasound: a case report. *J Emerg Med* 2013; 45: 74–7.
- e49. Oktar GL, Ergul EG: Paget-Schroetter syndrome. *Hong Kong Med J* 2007; 13: 243–5.
- e50. O'Leary MR, Smith MS, Drury EM: Diagnostic and therapeutic approach to axillary-subclavian vein thrombosis. *Ann Emerg Med* 1987; 16: 889–93.
- e51. Overstreet DS, Skinner WH, Roy TM: Primary thrombosis in the upper extremity. *J Ky Med Assoc* 1993; 91: 54–7.
- e52. Ozcakar L, Donmez G, Yorubulut M, et al.: Paget-Schroetter syndrome forerunning the diagnoses of thoracic outlet syndrome and thrombophilia. *Clin Appl Thromb Hemost* 2010; 16: 351–5.
- e53. Piatek LJ: Comment on „Effort thrombosis in the elite throwing athlete“. *Am J Sports Med* 2003; 31: 636.
- e54. Ringhouse B, Jackson C: Bringing to light symptoms and treatments of effort thrombosis (Paget-Schroetter Syndrome) in the military population, a case study. *Mil Med* 2017; 182: e1826–e9.
- e55. Roche-Nagle G, Ryan R, Barry M, Brophy D: Effort thrombosis of the upper extremity in a young sportsman: Paget-Schroetter syndrome. *Br J Sports Med* 2007; 41: 540–1.
- e56. Rowan TL, Kazemi M: Paget Schroetter Syndrome: a case study of the chiropractor's role in recognizing and comanaging an important condition. *J Can Chiropr Assoc* 2012; 56: 256–61.
- e57. Saborowski F: [Over-exertion thrombosis of the axillary vein and the subclavian vein]. *Med Klin* 1970; 65: 1939–41.
- e58. Sancho-Gonzalez I, Bonilla-Hernandez MV, Ibanez-Munoz D, Vicente-Campos D, Chicharro JL: Upper extremity deep vein thrombosis in a triathlete: again intense endurance exercise as a thrombogenic risk. *Am J Emerg Med* 2017; 35: 808.e1–e3.
- e59. Sayin A, Gungor H, Bilgin M, Erturk U: Paget-von Schrotter syndrome: upper extremity deep vein thrombosis after heavy exercise. *Turk Kardiyol Dern Ars* 2012; 40: 354–7.
- e60. Shennib H, Hickle K, Bowles B: Axillary vein thrombosis induced by an increasingly popular oscillating dumbbell exercise device: a case report. *J Cardiothorac Surg* 2015; 10: 73.
- e61. Sheth D, Ferral H, Patel NH: AJR teaching file: weight lifter with swelling in the upper arm. *AJR Am J Roentgenol* 2007; 189: S21–3.
- e62. Shimada T, Tounai T, Syoji T, Fukumoto Y: Acute pulmonary embolism due to Paget-Schroetter Syndrome. *Intern Med (Tokyo, Japan)* 2015; 54: 1875–9.
- e63. Shiva C, Saini M: Paget-von Schroetter Syndrome: upper extremity deep vein thrombosis after continuous lifting of heavy weight. *J Assoc Physicians India* 2015; 63: 84–5.
- e64. Skerker RS, Flandry FC: Case presentation: painless arm swelling in a high school football player. *Med Sci Sports Exerc* 1992; 24: 1185–9.
- e65. Snead D, Marberry KM, Rowdon G: Unique treatment regimen for effort thrombosis in the nondominant extremity of an overhead athlete: a case report. *J Athl Train* 2009; 44: 94–7.
- e66. Soric M, Grabovac V: Swollen arm in a former athlete. *Hong Kong J Emerg Med* 2017; 24: 35–6.
- e67. Spencer TR, Lagace RE, Waterman G: Effort thrombosis (Paget-Schroetter syndrome) in a 16-year-old male. *Am J Case Rep* 2014; 15: 333–6.
- e68. Stake S, du Breuil AL, Close J: Upper extremity deep vein thromboses: the bowler and the barista. *Case Rep Vasc Med* 2016; 2016: 9631432.
- e69. Stamm F, Brunner UV: [Axillary and subclavian venous thrombosis in cross-country skiers]. *ZFA* 1982; 58: 1766–8.
- e70. Steele K: Bilateral axillary vein thrombosis. *Ulster Med J* 1983; 52: 71–2.
- e71. Toth F, Kelemen J, Szatai I: [The so called „exertion thrombosis“ of the axillary vein]. *Fortschr Geb Rontgenstr Nuklearmed* 1963; 99: 484–92.
- e72. Toya N, Fujita T, Ohki T: Push-up exercise induced thrombosis of the subclavian vein in a young woman: report of a case. *Surg Today* 2007; 37: 1093–5.
- e73. Treat SD, Smith PA, Wen DY, Kinderknecht JJ: Deep vein thrombosis of the subclavian vein in a college volleyball player. *Am J Sports Med* 2004; 32: 529–32.
- e74. VanWye WR, Pinerola J, Ogle KC, Wallmann HW: Screening for referral by a sports physical therapist reveals an effort thrombosis in a collegiate pitcher: a case report. *Int J Sports Phys Ther* 2016; 11: 607–13.
- e75. Vijaysadan V, Zimmerman AM, Pajaro RE: Paget-Schroetter syndrome in the young and active. *J Am Board Fam Med* 2005; 18: 314–9.
- e76. Vogel CM, Jensen JE: „Effort“ thrombosis of the subclavian vein in a competitive swimmer. *Am J Sports Med* 1985; 13: 269–72.
- e77. Wong JW, Lai FW, Wilson I: Subclavian vein thrombosis with internal jugular vein extension in an Australian rules football player. *Med J Aust* 2018; 209: 335–6.
- e78. Wright RS, Lipscomb AB: Acute occlusion of the subclavian vein in an athlete: diagnosis, etiology and surgical management. *J Sports Med* 1974; 2: 343–8.
- e79. Yagi S, Mitsugi M, Sangawa T, Akaie M, Sata M: Paget-Schroetter Syndrome in a baseball pitcher. *Int Heart J* 2017; 58: 637–40.
- e80. Zell L, Kindermann W, Marschall F, Scheffler P, Gross J, Buchter A: Paget-Schroetter syndrome in sports activities—case study and literature review. *Angiology* 2001; 52: 337–42.
- e81. Zell L, Scheffler P, Marschall F, Buchter A: [Paget-Schroetter syndrome caused by wrestling]. *Sportverletz Sportschaden* 2000; 14: 31–4.
- e82. Alhadad A, Acosta S, Sarabi L, Kolbel T: Pulmonary embolism associated with protein C deficiency and abuse of anabolic-androgen steroids. *Clin Appl Thromb Hemost* 2010; 16: 228–31.
- e83. Abood KK, Paul MR, Kuo DJ: Deep vein thrombosis in a young, healthy baseball catcher: a case report and review of the literature. *J Pediatr Hematol Oncol* 2019; 41: 321–3.
- e84. Ali MS, Kutty MS, Corea JR: Deep vein thrombosis in a jogger. *Am J Sports Med* 1984; 12: 169.
- e85. Amann W, Fruhwirth J, Schweiger W, Koch G: [Isolated pelvic vein thrombosis in a young marathon runner]. *Sportverletz Sportschaden* 1997; 11: 33–4.
- e86. Botto N, Pasanisi E, Chubuchny V, Andreassi MG: Deep venous thromboembolism after a trauma in a football player double heterozygous for factor V Leiden and prothrombin G20210A mutation: the role of genetic testing in sport. *J Cardiol Cases* 2012; 6: e133–e6.
- e87. Bramhall S, Winslet MC: Fatal pulmonary embolus in a keep-fit enthusiast. *Br J Hosp Med* 1993; 50: 342.
- e88. Cauley K, Wright P: Iliac vein compression and pulmonary embolism in a long distance runner: computed tomography and magnetic resonance imaging—a case report. *Angiology* 2005; 56: 87–91.
- e89. De Caterina M, Grimaldi E, Passarelli M, et al.: Four cases of venous thrombosis in athletes with silent hereditary defects of the protein C system. *Thromb Haemost* 2005; 94: 463–4.
- e90. Delcau CM: Deep venous thrombosis in umpires. *South Med J* 1992; 85: 670.
- e91. Echlin PS, Upshur RE, McKeag DB, Jayatilake HP: Traumatic deep vein thrombosis in a soccer player: a case study. *Thromb J* 2004; 2: 8.
- e92. Eichner ER: Venous thromboembolism in ice hockey; progress and challenges in exertional sickling. *Curr Sports Med Rep* 2019; 18: 157–8.
- e93. Eichner ER: Venous thromboembolism in athletes: lessons from the Chris Bosh Story. *Curr Sports Med Rep* 2016; 15: 221–2.
- e94. Eichner ER: Clots and consequences in athletes. *Curr Sports Med Rep* 2014; 13: 287–8.
- e95. Fink ML, Stoneman PD: Deep vein thrombosis in an athletic military cadet. *J Orthop Sports Phys Ther* 2006; 36: 686–97.
- e96. Fleming A, Frey D: Extensive venous thrombosis in a runner: progression of symptoms key to diagnosis. *Phys Sportsmed* 2005; 33: 34–6.
- e97. Gasser B: [An endurance athlete with calf pain—Probably musculoskeletal?]. *Praxis* 2018; 107: 783–5.
- e98. Gorard DA: Effort thrombosis in an American football player. *Br J Sports Med* 1990; 24: 15.
- e99. Harvey JS Jr.: Effort thrombosis in the lower extremity of a runner. *Am J Sports Med* 1978; 6: 400–2.
- e100. Hull CM, Harris JA: Venous thromboembolism in physically active people: considerations for risk assessment, mainstream awareness and future research. *Sports Med (Auckland, NZ)* 2015; 45: 1365–72.

- e101. Hull CM, Hopkins CL, Purdy NJ, Lloyd RC, Harris JA: A case of unprovoked venous thromboembolism in a marathon athlete presenting atypical sequelae: what are the chances? *Scand J Med Sci Sports* 2015; 25: 699–705.
- e102. Hull CM, Rajendran D, Fernandez Barnes A: Deep vein thrombosis and pulmonary embolism in a mountain guide: awareness, diagnostic challenges, and management considerations at altitude. *Wilderness Environ Med* 2016; 27: 100–6.
- e103. Hummel C, Geisler PR, Reynolds T, Lazenby T: Posttraumatic deep vein thrombosis in collegiate athletes: an exploration clinical case series. *J Athl Train* 2018; 53: 497–502.
- e104. Kaplan Y: Deep vein thrombosis and the athlete: a case study. *Int J Disabil Hum Dev* 2008; 7: 107–9.
- e105. Kean J, Pearton A, Fell JW, et al.: Deep vein thrombosis in a well-trained masters cyclist, is popliteal vein entrapment syndrome to blame? *J Thromb Thrombolysis* 2019; 47: 301–4.
- e106. Korsten-Reck U, Winterer J, König D, Dickhuth HH: [Pulmonary embolism as a cause of a reduced performance capacity of endurance trained men—report of 2 cases]. *Dtsch Med Wochenschr* (1946) 2010; 135: 1596–600.
- e107. Mackie JW, Webster JA: Deep vein thrombosis in marathon runners. *Phys Sportsmed* 1981; 9: 91–6.
- e108. Nakamura KM, Skeik N, Shepherd RF, Wennberg PW: External iliac vein thrombosis in an athletic cyclist with a history of external iliac artery endofibrosis and thrombosis. *Vasc Endovascular Surg* 2011; 45: 761–4.
- e109. Orlik J, McVey J: Deep vein thrombosis and bilateral pulmonary embolism following minor trauma to the popliteal fossa: could this have been avoided? *Cjem* 2011; 13: 122–6.
- e110. Papastergiou SG, Koukoulis NE, Tsitouridis I, Natsis C, Parisi CA: Circumflex femoral vein thrombosis misinterpreted as acute hamstring strain. *Br J Sports Med* 2007; 41: 460–1.
- e111. Petrin Z, Wowkanec C, Sinha AN, Gupta S, Patel MK: Female runner with painful left thigh swelling: a case of May-Thurner Syndrome. *PM R* 2018; 10: 227–9.
- e112. Pilgrim T, Meier B, Khattab AA: Death by patent foramen ovale in a soccer player. *J Invasive Cardiol* 2013; 25: 162–4.
- e113. Roberts WO, Christie DM Jr.: Return to training and competition after deep venous calf thrombosis. *Med Sci Sports Exerc* 1992; 24: 2–5.
- e114. Salam A, Chung J, Milner R: External iliac vein stenosis owing to prolonged cycling. *Vascular* 2010; 18: 111–5.
- e115. Sanz de la Garza M, Lopez A, Sitges M: Multiple pulmonary embolisms in a male marathon athlete: Is intense endurance exercise a real thrombogenic risk? *Scand J Med Sci Sports* 2017; 27: 563–6.
- e116. Schobi R, Kocher F, Vorburger C: [Deep leg vein thrombosis during skiing. A case report]. *Schweiz Med Wochenschr* 1983; 113: 1402–3.
- e117. Sergi D, Cravatari M, Ukmar M, Ponte E: Caval thrombosis in a young athlete. *Minerva Cardioangiol* 2001; 49: 267–72.
- e118. Sidler GJ, Bugaieski SM, Sunderlin J, Weltman A: Difficulty in diagnosing and treating deep vein thrombosis in a competitive basketball player. *Phys Sportsmed* 1985; 13: 113–8.
- e119. Stamm F, Brunner UV: [Effort thrombosis of the lower extremities in athletes]. *Schweiz Z Sportmed* 1983; 31: 22–3.
- e120. Tao K, Davenport M: Deep venous thromboembolism in a triathlete. *J Emerg Med* 2010; 38: 351–3.
- e121. Theiss JL, Fink ML, Gerber JP: Deep vein thrombosis in a young marathon athlete. *J Orthop Sports Phys Ther* 2011; 41: 942–7.
- e122. Thompson TL, Robinson AK, Gilbert C: Deep vein thrombosis of the lower extremity in a football player: a case report. *Clin J Sport Med* 2006; 16: 372–4.
- e123. Vucicevic Z, Degoricija V, Alfirevic Z, Sharma M: Inferior vena cava agenesis and a massive bilateral iliofemoral venous thrombosis. *Angiology* 2008; 59: 510–3.
- e124. Wong C, Bracker M: Coagulopathy presenting as calf pain in a racquetball player. *J Fam Pract* 1993; 37: 390–3.
- e125. Croyle PH, Place RA, Hilgenberg AD: Massive pulmonary embolism in a high school wrestler. *JAMA* 1979; 241: 827–8.
- e126. Devilbiss Z, O'Connor F: Pulmonary embolism in a collegiate softball athlete: a case report. *Curr Sports Med Rep* 2020; 19: 53–7.
- e127. Erickson K, Powers ME: Factor V Leiden thrombophilia in a female collegiate soccer athlete: a case report. *J Athl Train* 2013; 48: 431–5.
- e128. Kahanov L, Daly T: Bilateral pulmonary emboli in a collegiate gymnast: a case report. *J Athl Train* 2009; 44: 666–71.
- e129. Landesberg WH: Pulmonary embolism in a female collegiate cross-country runner presenting as nonspecific back pain. *J Chiropr Med* 2012; 11: 215–20.
- e130. Larsen E: Static or dynamic repair of chronic lateral ankle instability. A prospective randomized study. *Clin Orthop Relat Res* 1990; 257: 184–92.
- e131. Moffatt K, Silberberg PJ, Gnarr DJ: Pulmonary embolism in an adolescent soccer player: a case report. *Med Sci Sports Exerc* 2007; 39: 899–902.
- e132. Ouyang DL, Chow AY, Daly TK, Garza D, Matheson GO: Bilateral pulmonary emboli in a competitive gymnast. *Clin J Sport Med* 2010; 20: 64–5.
- e133. Rand K, Sherman CB: An unusual case of pulmonary embolism in a young healthy female competitive rower. *R I Med J* (2013) 2014; 97: 57–9.
- e134. Tsung AH, Williams JB, Whitford AC: Sixteen-year-old athlete with chest pain and shortness of breath due to pulmonary emboli. *J Emerg Med* 2013; 44: 939–42.
- e135. Berezcky Z, Muszbek L: Factor XIII and venous thromboembolism. *Semin Thromb Hemost* 2011; 37: 305–14.
- e136. Gohil R, Peck G, Sharma P: The genetics of venous thromboembolism. A meta-analysis involving approximately 120,000 cases and 180,000 controls. *Thromb Haemost* 2009; 102: 360–70.